Lane Medical Library

# Diffuses Gliom der Medulla oblongata im Kindesalter.

---

Inaugural-Dissertation

welche

zur Erlangung der Doktorwürde

in der

Medizin und Chirurgie

mit Zustimmung

der Medizinischen Fakultät

der

Friedrich-Wilhelms-Universität zu Berlin

am 6. März 1908

nebst den beigefügten Thesen

öffentlich verteidigen wird

der Verfasser

**Georg von Slatow**

aus Kiew.

---

Opponenten:

Herr Dr. med. Awsarkissow.
„ „ „ Budkewicz.
„ „ „ Monogenow.

---

BERLIN 1908.
VERLAG VON S. KARGER.
KARLSTRASSE 15.

Gedruckt mit Genehmigung der medizinischen Fakultät
der Universität Berlin.

Referent: Geh. Med.-Rat Prof. Dr. *Ziehen*.

---

Sonder-Abdruck aus der
Monatsschrift für Psychiatrie und Neurologie. Bd. XXIII.

---

Den Gegenstand dieser Arbeit bildet ein Fall von diffusem Hirngliom im Kindesalter. Bei dem grossen Interesse, welches dieses Kapitel der Neurologie beansprucht, und in Anbetracht der Seltenheit dieser Fälle und der verhältnismässig geringen Literatur, die über diese Krankheit existiert, will ich ihm eine eingehende Besprechung zu teil werden lassen, obwohl leider die Untersuchung in manchen Punkten unvollständig geblieben ist. Ausser diesem zur Sektion gekommenen Fall werde ich zwei nur klinisch beobachtete Fälle mitteilen, in welchen die Diagnose mit einiger Wahrscheinlichkeit auf diffuses Hirngliom gestellt wurde.

Die Lehre von dem diffusen Gliom ist fraglos sehr abhängig von der allgemeinen Auffassung der Neuroglia, und in ihrer Geschichte spielen zwei Momente eine grosse Rolle:

1. *Virchows* Forschungen und 2. die neueren technischen Verfahren der Gliadarstellung. Ich will hier auf die Geschichte dieser Lehre nicht eingehen und verweise auf die zahlreichen monographischen Abhandlungen der letzten zwei Dezennien. Ausserdem spielt in der Literatur die Unterscheidung des diffusen Hirnglioms von der multiplen Sklerose eine grosse Rolle. Nicht nur klinisch, sondern auch pathologisch-anatomisch ist bis zum heutigen Tag die Grenzlinie zwischen den beiden Prozessen noch nicht definitiv festgelegt. Auf diese Frage werde ich nach Mitteilung meiner Fälle ausführlicher eingehen und dabei auch die einschlägige Literatur berücksichtigen.

Namentlich der erste meiner Fälle, welcher mikroskopisch von mir untersucht worden ist, gibt zu dieser Erörterung Anlass.

Die Untersuchung des zweiten Falles beansprucht weniger Raum. Der dritte steht mit seinen Symptomen der hereditären cerebellaren Ataxie so nahe, dass ich gezwungen sein werde, die Differentialdiagnose gegenüber dieser Krankheit zu erörtern.

**Fall 1.** Dreijähriges Mädchen, Magdalene Kr., am 26. II. 1906 in die Nervenklinik der Königlichen Charité aufgenommen mit der Diagnose: „Basaler Hirntumor".

*Anamnese:* Das Kind stammt aus gesunder Familie, ist rechtzeitig und ohne Kunsthülfe geboren; bei der Geburt war es sehr klein, aber völlig gesund und ohne Ausschlag. Es ist 9 Monate von der Mutter genährt worden. Von da an nahm es keine Milch mehr. Es wurde dann mit verschiedenen Kindermehlen ernährt und soll in dieser Zeit nicht zugenommen haben.

Im Alter von 10 Monaten richtete sich Patientin schon auf und fing an zu sprechen: „Eima" für essen, „Mama" für Katze, für Vater „Tata".

Erst seit der Krankheit hat Patientin das Sprechen verlernt. Jedoch meint die Mutter, das Kind verstehe sie. Patientin unterscheidet ihre Geschwister: sie weint, wenn die Mutter ausgehen will.

Nach den Beobachtungen des Vaters hat sich die Patientin körperlich und geistig genau so entwickelt wie die anderen drei älteren Kinder. Mit 11 Monaten, namentlich von Januar 1904 an, wurde die Kleine leidend. Die geistige Entwicklung schritt auch da noch fort. Sie soll nach seiner Angabe trotz grösster körperlicher Schwäche etwa im Mai und Juni noch sprechen gelernt haben.

Der Arzt, welcher zu dieser Zeit die Patientin untersucht hat, schreibt folgendes: „Magdalene Kr. habe ich im August 1904 einmal eingehend untersucht. Ich fand einen sehr schlechten allgemeinen Status. Kind elend, Schleimhäute blass. Magen pappig anzufühlen. An Herz und Lunge nichts Besonderes. Keine Rachitis. Ich stellte Diagnose auf Atrophie infolge mangelhafter Darmresorption. Ordination: Fichtensoolbäder, Nährklystiere, Milchernährung. Seitdem habe ich das Kind nicht wiedergesehen."

Potus und Lues des Vaters sollen nicht vorliegen.

*Trauma:* Die Mutter gibt die Möglichkeit eines Traumas zu, kann aber nichts Bestimmtes angeben. Das Kind hat noch drei gesunde Geschwister. Die Mutter hat eine Knickung der Gebärmutter. Zur Zeit der Geburt des Kindes machten die Eltern gerade einen Umzug durch. Keine Infektionskrankheiten, ausser Windpocken im Februar.

*Status praesens* bei der Aufnahme: Für sein Alter äusserst dürftig ernährtes Kind. Ekzem der behaarten Kopfhaut. Schädelumfang in der *Rieger*schen Horizontalebene 43½ cm. Länge des Kindes 68 cm. Grosse Fontanelle noch in sehr geringem Umfange offen. Zähne etwas verkümmert, mit weisslichem Belag bedeckt. Etwas steiler Gaumen. Sternum im unteren Teile eingesunken. Rippenbogen beiderseits stark vorgewölbt. Rosenkranz deutlich. Epiphysen an den oberen Extremitäten etwas verdickt, rechte Clavicula im lateralen Drittel stärker eingeknickt.

Herztöne rein; Herzdämpfung nicht vergrössert. Ueberall voller lauter Lungenschall. Leber nicht palpabel.

Pupillen gleich weit, rund. Lichtreaktion ist nur bei sehr intensiver Beleuchtung zu erzielen, etwas unausgiebig und nur ab und zu prompt. Patientin bewegt nämlich fortwährend die Augäpfel hin und her, dabei treten in den seitlichen Stellungen nystagmoide Bewegungen auf.

Augenhintergrund normal.

Corneal- und Konjunktivalreflexe symmetrisch erhalten.

In Ruhe und bei mimischen Innervationen keine Facialisdifferenz.

Gaumenhebung symmetrisch.

Anconeussehnenphänomen beiderseits erhalten.

Radiusperiostreflex beiderseits vorhanden.

Epigastrischer Reflex beiderseits erloschen.

Kniephänomen beiderseits erhalten.

Achillessehnenphänomen beiderseits erhalten.

Sohlenreflexe: beiderseits dorsal.

Kein Fussklonus, kein Patellarklonus.

Auf Stiche allenthalben prompte Schmerzreaktion.

Patientin hat anfallsweise mit Schreien verbundene Krämpfe. Diese Anfälle treten fast ununterbrochen mit geringen Intervallen auf. Patientin liegt stets auf der rechten Seite, hat den Kopf in den Nacken gezogen und sieht mit stieren Augen nach oben.

Bei den Anfällen treten tonisch-klonische Zuckungen in beiden Händen ein. Die Arme sind in den Ellenbogengelenken steif ausgestreckt. Die

unteren Extremitäten sind bei dem Anfall nicht beteiligt. Nach dem Anfalle unregelmässige Bewegungen in den Ellenbogengelenken.

2. III. Heute sind die Oberschenkel im Hüftgelenk leicht gebeugt, die Unterschenkel stark gestreckt. In den Füssen und Zehen fortgesetzte, anscheinend unwillkürliche arhythmische Dorsal- und Plantarflexionen. Auch im Gebiet des Augen- und Mundfacialis klonische Zuckungen. In den von Krämpfen befallenen Extremitäten finden nebenher auch Bewegungen statt, die ganz den Eindruck von willkürlichen machen. Passive Bewegungen des Kopfes nach vorn und zur Seite stossen auf sehr starken Widerstand. Keine Pulsarhythmie. Geniesst pro Tag etwa 3 Tassen Milch mit Haferschleim und etwas Zwieback. Heute Nacht bis 1 Uhr geschlafen, im Schlaf keine Zuckungen. Auch gestern Nachmittag sehr viel geschlafen. Patientin kann den Kopf nicht aufrecht halten. Wenn sie hochgenommen wird, fällt der Kopf nach hinten und nach der Seite. Spricht gar nicht. Nach dem Bericht der Oberwärterin verfolgt sie anscheinend manchmal Gegenstände mit dem Blicke. Gehen und Stehen ist unmöglich.

3. III. Auf Klatschen erfolgt heute keine Aenderung der Blickrichtung, kein Blinzeln.

8. III. Grosse Fontanelle noch etwa ebensoweit offen wie bei der Aufnahme, nicht vorgewölbt, nicht eingesunken.

10 Uhr 30 Minuten *Lumbalpunktion:* Einstich zwischen dem dritten und vierten Lendenwirbel. Flüssigkeit bricht in mässig starkem Strahl hervor, tropft schnell ab. Von einer Druckmessung wird in Anbetracht des unruhigen Liegens des Kindes Abstand genommen. Im ganzen werden 3 ccm Flüssigkeit abgelassen. Keine Vermehrung der Lymphozyten.

13. III. Beim Weinen verengt sich die rechte Augenspalte mehr als die linke. Fixiert sehr gut. Lacht, wenn es Schokolade sieht.

22. III. Krampfartige Bewegungen unverändert. Nächtlicher Schlaf besser, schreit nicht mehr soviel wie früher.

29. III. Schädelumfang $45^1/_2$ cm. Temperatur heute morgen 38,5.

30. III. Trotz Temperatursteigerung keine Zunahme der Zuckungen. Augenhintergrund normal.

31. III. Heute wieder fieberfrei.

3. IV. Patientin schläft auch am Tage stundenlang.

15. IV. Vollkommen unverändert.

20. V. Zuckungen anscheinend etwas geringer.

12. V. Seit einigen Tagen sind die Arme im Ellenbogengelenk in der Regel gestreckt. Gegen passive Bewegungen kein erheblicher Widerstand. Finger meist gebeugt.

13. V. Spricht nie ein Wort. Gebärdenspiel und Gesichtsausdruck mannigfaltig und der Lage entsprechend.

15. V. Seit vorgestern wieder Fieberbewegungen.

19. V. Seit zwei Tagen sehr dürftige Nahrungsaufnahme. Temperatur im Rectum gestern Abend $37{,}8^0$.

24. V. Zur Zeit fast völlige Resolution, nur ist der rechte Vorderarm extrem proniert, der linke extrem supiniert; gegen passive Bewegungen der Vorderarme kein allzu starker Widerstand.

25. V. Krampfbewegungen fortgesetzt äusserst gering.

27. V. Heute morgen zweimal Erbrechen.

28. V. Bei der Nachmittagsvisite fällt auf, dass die Patientin beim Blick nach rechts das linke Auge nicht mitbewegt, dagegen scheint die Bewegung des linken Auges nach aussen nicht gestört zu sein. Pupillen lichtstarr, nur die linke Pupille reagiert manchmal spurweise. Augenhintergrund normal. Sehr mühsame, schnappende Atmung, dabei Anspannung der Sternocleidomastoidei und der anderen accessorischen Atemmuskeln, sowie tiefe inspiratorische Einziehung des Epigastriums. Ueber den Lungen überall voller Schall und reines vesikuläres Atemgeräusch. Ueber dem Sternum keine Dämpfung. Im Munde reichlicher Soor. Gähnt viel. Kopf in opisthotonischer Stellung. Kniephänomene nicht sicher erhältlich. Schwere Hypotonie in beiden Kniegelenken, dabei ausgesprochene Flexionskontraktur in beiden Fussgelenken, leichte in allen Zehengelenken. Achilles-

sehnenphänomene nicht erhältlich. Auf Stiche in die unteren Extremitäten nur leichte Schmerzreaktion. *Babinski*sches Phänomen heute beiderseits positiv. Auf Fingerzufahren auffällig geringe Reaktion. Schädelumfang fast 46 cm.

29. V. M. gastrocnemius galv. direkt: Rechts und links KSZ minimal bei 5 M. A., prompt. M. vastus med. KSZ minimal bei 3 M. A., prompt.

30. V. Exitus letalis.

Die Autopsie ergibt folgendes:

Leiche eines stark abgemagerten Mädchens mit stark trichterartig eingezogenem Abdomen.

Rückenmark: Im Halsmark die *Goll*schen Stränge grau durchscheinend. Gehirn: Dura mit der Schädelkapsel verwachsen, Sulci tief, piale Flüssigkeit vermehrt. Der linke Oculomotorius anscheinend grauer, nicht so weiss wie der rechte. Die Centra semiovalia sind von derber Konsistenz, stellenweise diffus rötlich. Medulla oblongata sehr derb. Zeichnung auf dem Durchschnitt fast völlig verwischt. Man sieht hauptsächlich an der Basis zwei kleine, linsengrosse, grau durchscheinende Herde. Hier und da sieht man Reste markhaltigen Gewebes und kleine Partien, welche intensiv gerötet sind, die obersten Teile des Halsmarkes zeigen undeutliche Schmetterlingsfigur. Dieselbe ist verwaschen dadurch, dass, unregelmässig über die Schnittfläche verteilt, bald in den Seitensträngen, bald in den Hintersträngen und an der Grenze zwischen Vorderhörnern und Pyramidenvorderstrangbahnen graurötliche Partien sichtbar sind. Die Ventrikel weit. Gehirn blutreich. Herz gut kontrahiert. Lungen lufthaltig mit ganz kleinen atelektatischen Stellen unten links. Milz, Nieren und Leber ohne Besonderheiten.

Für die mikroskopische Untersuchung der pathologisch veränderten Partie der Medulla oblongata wurde ein Stück von etwa 2 cm Länge oberhalb der Pyramidenkreuzung entnommen und in *Müller*scher Flüssigkeit gehärtet. Nach vollendeter Härtung wurde es in Celloidin eingebettet und eine vollständige Schnittserie angefertigt. Die Serienschnitte sind nach *Pal* gefärbt, einzelne auch nach *Nissl*, *van Gieson*, *Weigert*, *Bielschowsky* und mit Nigrosin. Etwa jeder zwanzigste Schnitt wurde photographiert. In ähnlicher Weise wurden auch Teile des Grosshirns untersucht. Das Rückenmark stand mir leider nicht zur Verfügung.

Im folgenden bespreche ich die für die Beurteilung wichtigsten, nach *Pal* gefärbten Schnitte an der Hand solcher Photographien, verwerte aber bei der Beschreibung auch die nach anderen Methoden hergestellten Präparate.

Fig. 1. *Pal*-Präparat (No. 3).
Dorsoventraler Durchmesser 6,5 [norm. 7[1])].
Frontaler Durchmesser 7,5 (norm. 9,5).

Schon mit blossem Auge sieht man, dass der Funiculus gracilis in seinem medialen Abschnitt blass und wohl auch etwas reduziert ist. Dasselbe zeigt sich auch bei schwacher Vergrösserung. Stärkere Vergrösserung ergibt, dass die markhaltigen Nervenfasern auseinandergedrängt sind und ungefärbte Gliafasern quer und längs in dichten Zügen zwischen ihnen verlaufen. Lateralwärts gegen den Sulcus intermedius posterior hin sind die markhaltigen Nervenfasern des Funiculus gracilis zum Teil noch gut erhalten.

Im Funiculus cuneatus sind die markhaltigen Nervenfasern überall gut erhalten. Nur an ganz zirkumskripten Stellen, wie z. B. rechts in der Nähe der Peripherie und an den mit c bezeichneten Stellen, fehlt die Marksubstanz gänzlich. Auch bei starker Vergrösserung findet man hier keine einzige Myelinfaser.

Die Substantia grisea ist normal entwickelt. Cornua anteriora und posteriora normal.

Decussatio lemniscorum normal. Decussatio pyramidum normal. Auch beide Pyramiden sind normal entwickelt.

---

[1]) Normales Mass für *Erwachsene*.

Fig. 2. *Pal*-Präparat (No. 23).
Dorsoventraler Durchmesser 7,5 (normal 8,5).
Frontaler Durchmesser 8,5 (normal 10).
Dieser Schnitt liegt ca. 0,5 mm oberhalb des soeben beschriebenen Schnittes.

Funiculus gracilis diffus von dichten Gliazellen durchsetzt. Hier und da sind die Kapillaren stark erweitert und stark mit Blut gefüllt. Körnchenzellen sind zahlreich vorhanden. Die perivaskulären Räume sind grösser als normal. Die Gefässwandungen zeigen verschiedenartige Veränderungen: weites Lumen, relativ dünne Wand, zellige Infiltration der Adventitialscheide.

Der Funiculus cuneatus ist normal bis auf eine Stelle dorsal vom Processus cuneatus (Nucleus funiculi cuneati), die ungefähr mohnkorngross ist und im wesentlichen aus Glia besteht (siehe unten). Wenn man diese Stelle mit starker Vergrösserung genauer betrachtet, sieht man rings in der Umgebung normale markhaltige Nervenfasern in normaler Zahl, hingegen auf der hellen Stelle nur hier und da vereinzelte, kolbig angeschwollene Markscheiden, ausserdem zahlreiche, ungefärbte, quergetroffene Gliafasern sowie Gliazellen[1]) im Stadium körniger Degeneration. Die Substantia grisea centralis, welche im übrigen normal ist, zeigt stark mit Blut gefüllte Kapillaren und ist überall mit Körnchenzellen durchsetzt. Ebenso finden sich in den Cornua anteriora und posteriora viele, stark mit Blut gefüllte Kapillarsprossen. An einzelnen Stellen kleine Blutaustritte. Körnchenzellen sind überall vorhanden. Decussatio lemniscorum und Decussatio pyramidum sind normal. Auch die beiden Pyramiden sind ganz normal entwickelt.

Fig. 3. *Pal*-Präparat (No. 43).
Dorsoventraler Durchmesser 8,5 (normal 0,5).
Frontaler Durchmesser 10 (normal 11,5).
Der Schnitt liegt etwa 0,5 oberhalb des Präparates No. 23.

Funiculus gracilis blass, diffus von ungefärbten Gliafasern durchsetzt, die Gefässe mit Blut prall gefüllt. Funiculus cuneatus ganz normal.

Substantia grisea centralis normal, stark vaskularisiert (jedoch kaum stärker als normal).

Die Gefässe zeigen, namentlich an *van Gieson*-Präparaten, hochgradige Veränderungen, die Adventitia ist abgehoben und ihre Scheide mit Zellen vollgepfropft.

Im Bereich der Decussatio pyramidum hier und da stark erweiterte, strotzend mit Blut angefüllte Gefässlumina. Cornua anteriora und posteriora enorm gefässreich. Die zentralwärts eintretenden Gefässe stark erweitert, auch vereinzelte kapillare Blutaustritte. Perivaskuläre Lymphräume stark ausgedehnt.

No. 4. *Pal*-Präparat (No. 63).
Dorsoventraler Durchmesser 9 (normal 10,5).
Frontaler Durchmesser 11,5 (normal 13).

Funiculus gracilis blass. Bei stärkerer Vergrösserung sieht man die markhaltigen Nervenfasern durch ungefärbte Gliafasern weiter als normal getrennt. Zerstreut viele quergetroffene Gliafasern, welche den ganzen Funiculus gracilis durchsetzen.

Funiculus cuneatus. Während der Funiculus gracilis diffus erkrankt ist, ist der Funiculus cuneatus nur an einer zirkumskripten Stelle befallen. Zwischen ganz gut erhaltenen markhaltigen Nervenfasern liegen hier und da im Querschnitt etwa elliptisch erscheinende Stellen, an welchen man keine Spur von Markscheiden findet. Die Substantia grisea centralis ist normal, höchstens sind die Gefässe etwas stärker gefüllt als normal.

Decussatio lemniscorum blass und gefässreich. Decussatio pyramidum normal, nur hie und da sind die Gefässlumina erweitert und prall mit Blut gefüllt. Die Fissura posterior hat mächtige Gefässe, welche deutliche Veränderungen in ihren Wänden zeigen.

Cornua posteriora normal. Cornua anteriora von sehr zahlreichen geschlängelten Kapillaren durchzogen.

---

[1]) Vielleicht auch einzelne Gefässwandzellen.

No. 5. *Pal*-Präparat (No. 83).
Dorsoventraler Durchmesser 8,5 (normal 10,5).
Frontaler Durchmesser 12,5 (normal 14,5).
Substantia grisea centralis blass, von Körnchenzellen durchsetzt.
Decussatio lemniscorum stark von neugebildeten und prall mit Blut gefüllten Gefässen durchzogen, hie und da ein stärkeres Netz verdickter, ungefärbter Gliafasern.
Fibrae arcuatae internae ebenfalls reichlich von Blutgefässen durchsetzt und blasser als normal; in ihrem Bereich zahlreiche Gliafasern.
Funiculus cuneatus normal. Nucleus alae cinereae normal. Nucleus hypoglossi wenig reduziert. Nucleus funiculi lateralis und Nucleus lateralis normal. Nucleus olivaris accessorius ist wenig entwickelt und von vielen Gefässen durchsetzt.
Hauptoliven wenig reduziert, nur hier und da längs und quer getroffene markhaltige Nervenfasern. Im lateralen Abschnitt starke Anhäufungen von Gliafasern (s. u.).
Beide Pyramiden sind normal.

No. 6. *Pal*-Präparat (No. 103).
Dorsoventraler Durchmesser 9,5 mm (normal 13).
Frontaler Durchmesser 12,5 (normal 16).
Substantia grisea centralis blass, ihre Gefässe sind prall mit Blut gefüllt. Manche Stellen weisen auch Austritte roter Blutkörperchen auf.
Im Bereich des Hypoglossuskerns zahlreiche Körnchenzellen, die Markscheiden der intranukleären Fasern zeigen schollige Degeneration. Die pericellulären Räume sind erweitert.
Nucleus tractus solitarii: Gefässe stark mit Blut gefüllt.
Nucleus alae cinereae normal. Nucleus olivarus accessorius medialis normal.
Hauptoliven an Grösse nicht reduziert, aber ganz blass, nur hie und da einzelne quer und längs getroffene markhaltige Nervenfasern.

No. 7. *Pal*-Präparat (No. 123).
Dorsoventraler Durchmesser 10 (normal 13).
Frontaler Durchmesser 13 (normal 17).
Höhlengrau normal entwickelt. *Schütz*sche Fasern im Höhlengrau nicht reduziert.
Im Hypoglossuskern viele, strotzend mit Blut gefüllte Gefässe, die pericellulären Lymphräume sind erweitert, hie und da Körnchenzellen vorhanden.
Nucleus tractus solitarii normal.
Beide Pyramiden normal.
Nucleus olivaris accessorius medialis normal.
Stiel der unteren Olive fast ohne markhaltige Nervenfasern.
Vliess der Olive: Markhaltige Nervenfasern sehr reduziert. Die Fältelung der Blätter der Olive kaum wahrnehmbar. Im Innern der Olive nur einige, teils längs, teils quer getroffene markhaltige Nervenfasern. Mediale und dorsale Nebenolive normal entwickelt.
Austretende Hypoglossuswurzel normal entwickelt.
In der Olivenzwischenschicht viele ungefärbte, dicke Gliafasern.
Olivenzwischenschicht im ganzen sehr schmal und sehr blass, namentlich im lateralen und dorsalen Abschnitte.
In der Peripherie der Oliven zwischen Fossa parolivaris medialis und lateralis nur wenige quergeschnittene Nervenfasern. Die Fibrae arcuatae externae dieser Gegend sind gleichfalls vielleicht etwas reduziert.

No. 8. *Pal*-Präparat (No. 143).
Dorsoventraler Durchmesser 9,5 (normal 13,5).
Frontaler Durchmesser 15 (normal 20).
Höhlengrau normal, Ependymschicht gut erhalten.
Der Hypoglossuskern zeigt reichliche Gefässsprossen. Viele Markscheiden des Hypoglossuskerngebietes sind klumpig degeneriert. Pericelluläre Lymphräume erweitert, hie und da Körnchenzellen.

Nucleus tractus solitarii normal.
Nucleus olivaris accessorius normal.
Fibrae arcuatae externae und internae blass.

Die Olivenzwischenschicht ist schmal und blass und wird von vielen ungefärbten Gliafasern durchsetzt. Die Wandungen der Gefässe sind stark verdickt, die perivaskulären Räume zellig infiltriert. Lumen erweitert und mit Blut angefüllt. Stiel der Olive blass. Im Innern der rechten Olive nur vereinzelte markhaltige Nervenfasern, viele anscheinend neugebildete Gefässe im Innern der Olive ebenso wie in ihren Falten. An manchen Stellen kapillare Blutaustritte. Nur der mediale Teil der Fältelung ist etwas deutlicher, nach der Peripherie zu ist die Fältelung nur angedeutet. Beide Pyramiden sind normal.

Besonders auffallend ist in diesem Präparat, dass im Innern der linken Olive, die sonst fast ganz unentwickelt ist, zwei Bündel markhaltiger Nervenfasern vollständig intakt geblieben sind (Fig. 8 und 9).

*Obersteiner*, *Redlich*, *Ed. Müller* u. A. haben schon auf die Neigung zu symmetrischen Affektionen des Rückenmarks, der Medulla oblongata und der Brücke bei der multiplen Sklerose aufmerksam gemacht. Auch für die Gliome ist eine solche Neigung zu symmetrischem Auftreten bekannt. In unserem Falle ist gleichfalls eine Symmetrie des pathologischen Prozesses im Gebiet der unteren Oliven unverkennbar vorhanden. Man sieht dies deutlich auf den photographischen Abbildungen.

In welchem Zustand sich die Ganglienzellen der Herde befinden, zeigen die nach *Nissl* gefärbten Präparate. Veränderte Ganglienzellen finden sich namentlich in der stark degenerierten unteren Olive. Im Bereich der normalen Partie finden sich normale Ganglienzellen mit ganz deutlicher Tigroidfärbung. Die typische Zerstäubung („granuläre Zerteilung der chromophilen Elemente" nach *Eving*) und die zentrale Chromolyse einzelner Zellen lassen kaum Zweifel, dass hier ein pathologischer Prozess in den Ganglienzellen selbst vorliegt. Neuerdings hat *Ed. Müller* in seinem Werk „Die multiple Sklerose des Gehirns und Rückenmarks" zugunsten des „vielleicht dauernden" Intaktbleibens der Ganglienzellen die Tatsache angeführt, dass ausgesprochene Entartungsreaktion kaum jemals vorkomme. Demgegenüber muss ich hervorheben, dass die Entartungsreaktion im Vergleich mit dem feinen Bau unseres Nervensystems überhaupt ein relativ grobes Mass ist. Es ist die Frage, ob es möglich wäre, mit unbewaffnetem Auge in dem Muskel eine auf wenige Fasern beschränkte Entartungsreaktion zu erkennen, wenn z. B. nur zwei oder drei Ganglienzellen des betreffenden Kerns vollständig degeneriert sind? Dazu kommen noch die neuesten Untersuchungen von *van Gehuchten*, der gezeigt hat, dass trotz des Zustandes der Chromolyse einer Nervenzelle das Neuron doch vollkommen normal funktionieren kann. Uebrigens handelt es sich bei den Olivenzellen um Neurone, deren Funktionsfähigkeit wir klinisch gar nicht prüfen können. Endlich wird unsere weitere Untersuchung ergeben, dass der hier vorliegende Prozess sich von demjenigen der multiplen Sklerose, welchen *Ed. Müller* im Auge hatte, doch wesentlich unterscheidet.

*Es erhebt sich nunmehr die Frage, was in meinem Fall vorliegt und zwar zunächst im* **pathologisch-histologischen** *Sinne. Handelt*

*es sich um 1. Multiple Encephalomyelitis mit Ausgang in sekundäre Sklerose oder 2. Multiple primäre Sklerose oder 3. Multiple Gliomatose?* Ausserdem würde noch die Beziehung zu den sogenannten diffusen Sklerosen zu erörtern sein.

Für die erste Annahme einer *multiplen Encephalomyelitis* sprechen weder die klinischen noch die histologischen Befunde. Wir finden in der Anamnese keinen Hinweis auf irgend welche exogene toxische oder infektiöse Erkrankung, welche entzündliche, parenchymatöse oder interstitielle Prozesse hervorrufen könnte. Auch der mikroskopische Befund zeigt keine ausreichenden Anhaltspunkte für irgend welchen toxischen oder infektiösen Prozess. Der Befund von Körnchenzellen kann heute selbstverständlich nicht mehr zugunsten eines entzündlichen Prozesses angeführt werden. In den Fällen von sekundärer Sklerose nach Myelitis bestehen ferner innerhalb der Herde regelmässig auch sehr ausgesprochene Gefässveränderungen: die Gefässwände im Zentrum der Herde sind fast immer verdickt und von verdichteter Glia umgeben. Die schädlichen Noxen stammen aus den Blutgefässen und dementsprechend ist die Lokalisation der Plaques sehr oft von Blutgefässen abhängig. In unserem Fall zeigen die Gefässwände zwar auch hie und da Verdickungen, und die Gefässlumina sind allenthalben erweitert. Man findet jedoch auch Stellen, wo Gliawucherung schon vorhanden ist, aber Gefässveränderungen noch fehlen, und zwar sind dies anscheinend gerade die kleineren (jüngeren[1]) Herde. In älteren Herden sind die Gefässlumina stark erweitert und mit Blut gefüllt. Somit erst Gliawucherung, dann, als sekundäre Erscheinung, Stauung und leichte Gefässveränderungen. Schliesslich ist besonders wichtig, dass Herde von sogenanntem „*areolären*" Typus, die für myelitische Prozesse bis zu einem gewissen Grade charakteristisch sind, ganz fehlen. Also bietet die Unterscheidung der multiplen Gliomatose von der sekundären postmyelitischen Sklerose kaum überwindliche Schwierigkeiten.

Viel schwieriger, wenn überhaupt möglich, ist die Differentialdiagnose zwischen der echten multiplen Sklerose und der multiplen Gliomatose. Wenn man freilich gewissermassen ex definitione die multiple Sklerose vom frühen Kindesalter ausschliesst, so ist die Frage rasch entschieden. Wenn man aber diese Petitio principii verwirft, so ergeben sich grosse Schwierigkeiten. Sowohl ätiologisch wie klinisch wie pathologisch-anatomisch scheint die Abgrenzung zu versagen. Was zunächst die *ätiologischen* Unterscheidungsversuche betrifft, so ist bekannt, wie unsicher und strittig die Aetiologie der multiplen Sklerose ist. Ebensowenig wissen wir über die Ursache der Gliomatose. Jedenfalls existieren nicht wenige Fälle sowohl der multiplen Sklerose wie

[1]) Die Annahme, dass die kleinern Herde die jüngeren sind, ist allerdings, wenn sie auch oft stillschweigend gemacht wird, doch nicht ganz einwandfrei.

der multiplen Gliamatose, in welcher wir überhaupt ein sicheres ätiologisches Moment nicht nachweisen können. Auch in unserem Falle ist die Aetiologie ganz unaufgeklärt. Es fehlt jeder ätiologische Anhaltspunkt für seine Zuweisung zur multiplen Sklerose oder zur multiplen Gliomatose. Klinisch könnte man vielleicht in den Fällen von Gliomatose Hirndrucksymptome erwarten. Die Erfahrung lehrt jedoch, dass diese nicht selten ganz fehlen. Ausserdem wissen wir jetzt, dass gelegentlich auch bei der multiplen Sklerose Stauungspapille vorkommt, wahrscheinlich allerdings nicht infolge einer allgemeinen Hirndrucksteigerung, sondern infolge einer speziellen Lokalisation der Herde im Opticusverlauf *(Rosenfeld)*. Jedenfalls war in unserem Falle der Augenhintergrund intakt und somit hier kein diagnostischer Anhaltspunkt gegeben. Ebenso neutral sind auch alle übrigen Symptome. Etwas mehr Fingerzeige könnte vielleicht der klinische Gesamtverlauf geben. Man wird wohl geneigt sein, den unaufhaltsam progressiven, schliesslich akut zum Tode führenden Verlauf gegen die Diagnose einer multiplen Sklerose anzuführen. Die Frage der „*akuten*" multiplen Sklerose ist bekanntlich noch sehr strittig und soll hier nicht erörtert werden. Soviel ist jedenfalls zuzugeben, dass gelegentlich im Verlaufe der multiplen Sklerose auffällige akute Exazerbationen vorkommen. Eine solche für meinen Fall absolut auszuschliessen, scheint mir nicht angängig. So hängt denn schliesslich die Entscheidung von der *pathologisch-anatomischen Untersuchung* ab. Leider ist auch diese bei unserer differential-diagnostischen Frage kein absolut sicherer Leitstern. Hat man doch vielfach die „echte" multiple Sklerose geradezu als „*multiple Gliose*" aufgefasst!

Ein Unterschied könnte meines Erachtens nur darin gefunden werden, dass die Gliomatose erstens *weniger multipel* auftritt und zweitens doch eine *stärkere raumbeschränkende Tendenz* (also im Sinne einer Geschwulst) zeigt als die multiple Sklerose. Die Multiplizität ist in meinem Falle jedenfalls auch für eine multiple Sklerose auffällig gering. Freilich fällt dabei schwer ins Gewicht, dass das Brust- und Lendenmark nicht mikroskopisch untersucht werden konnte. Makroskopisch war der Befund etwa normal. Auch im Gehirn haben sich keine sicheren Veränderungen gefunden. Dieser Mangel an Multiplizität trennt offenbar unseren Fall von den Fällen der gewöhnlichen multiplen Sklerose. Ebenso wird auch das zweite differentialdiagnostische Moment in unserem Falle nicht vermisst; eine raumbeschränkende Tendenz ist unverkennbar. Diese ergibt sich schon bei der oberflächlichen Betrachtung der Figuren. Namentlich die Gegend der rechten Olive zeigt sehr deutlich eine Massenzunahme. Der Umstand, dass trotz dieser raumbeschränkenden Tendenz keine Stauungspapille aufgetreten ist, kann nicht befremden, da wir wissen, dass selbst ausgeprägte Tumoren bei der speziellen Lokalisation in der Brücke und auch in der Oblongata oft die Stauungspapille vermissen lassen.

Wir gelangen somit dazu, unseren Fall sowie die spärlichen analogen Fälle der Literatur[1]) in dem Sinne von der multiplen Sklerose als multiple Gliomatose abzutrennen, dass wir eine auf relativ wenige Stellen beschränkte endogene Prädisposition zu pathologischer primärer Gliawucherung annehmen, während wir bei der multiplen Sklerose eine sehr weit verbreitete analoge Prädisposition voraussetzen. Die sogen. diffuse Sklerose würde dann gewissermassen das entgegengesetzte Extrem darstellen, insofern als hier, soweit wir bis jetzt wissen, die Tendenz zu pathologischer Gliawucherung überhaupt nicht mehr herdartig lokalisiert ist, sondern als ganz diffus zu denken ist.

Die *klinischen Symptome* der multiplen Gliomatose werden einerseits natürlich ganz von der speziellen Lokalisation der *Hauptherde* abhängig sein; andererseits scheint der Verlauf doch gewisse Eigentümlichkeiten zu zeigen. Im folgenden teile ich zunächst einen nicht zur Sektion gelangten Fall mit, in welchem unter aller Reserve die Diagnose auf multiple Gliomatose gestellt worden ist.

**2. Fall.** 12jähriges Mädchen Helene K. ist zum erstenmal am 10. XII. 1906 in der Nervenklinik der Charité aufgenommen.

*Anamnese:* Patientin stammt aus gesunder Familie, normal ausgetragen, ohne künstliche Hülfe geboren.

Keine Rachitis. Als $1^1/_2$jähriges Kind ist sie mit der Mutter gefallen und hat einen Beinbruch erlitten, kein Erbrechen, keine Blutung aus Ohren, Nase etc., kein Fieber. Mit $2^1/_2$ Jahren Diphtherie. Sehr früh entwickelt: Periode schon mit 11 Jahren. Bis zum 4. Jahr war Pat. ganz gesund, im 4. Lebensjahre wurde vom Arzt bemerkt, dass Pat. schielt. Erst jetzt bemerkte man, dass die Pat. auch nicht gut sieht, besonders mit dem rechten Auge. Allmählig wurde das Sehen immer schlechter. Gleichzeitig bemerkte die Mutter, dass das Kind an der rechten Hand nicht so empfindlich war bei kalten Abreibungen als auf der linken. Vor ca. 2 Jahren häufig „Nervenanfälle", in denen sie fast nichts sehen konnte. Dabei Erbrechen. Zittern in der Hand. Seit einem Jahr blieb die Pat. aus der Schule.

*Status corporis:* Für sein Alter stark entwickeltes Kind, namentlich sind die Brüste auffallend stark entwickelt. Panniculus adiposus am ganzen

---

[1]) Die ältere Literatur über multiple Sklerose im Kindesalter bis zum Jahre 1887 hat *L. Unger* bereits zusammengestellt und eine eigene Beobachtung bei einem 6jährigen Kinde hinzugefügt. Die von *Unger* aus der Literatur zusammengestellten Fälle lassen ebenso wie sein eigener den Obduktionsbefund vermissen. Nur in einem von *Schüle* mitgeteilten Fall der *Unger*schen Zusammenstellung liegt das Sektionsergebnis vor: es fand sich eine diffuse *und* eine disseminierte Sklerose. Im Rückenmark wird der Prozess als diffuse chronische Myelitis aufgefasst. Seitdem sind nun noch weitere Fälle mitgeteilt worden, sodass *Schupfer* im Jahre 1902 59 Fälle zusammenstellen konnte. Auch unter diesen Fällen sind jedoch nur 8, in welcher ein Sektionsbefund vorliegt. Dazu kommt, dass auch in diesen 8 Fällen der Sektionsbefund und der klinische Verlauf durchaus nicht einwandfrei für die Diagnose „multiple Sklerose" spricht, wie dies erst kürzlich wieder *Ed. Müller* auseinandergesetzt hat. Der *Schiffer*sche Fall, welchen nach der Arbeit von *Schupfer* erschienen ist, ist ebenfalls sehr zweifelhaft: vor allem fehlt auch der Sektionsbefund. Der *Gill*sche Fall (1904) war uns nicht im Original zugänglich. Im Falle von *Burckhardt* fehlt ebenfalls die Sektion.

Körper sehr reichlich. Schädelumfang 52½ (mit Haar). Kopf nicht klopfempfindlich. Herztöne fast zusammenfallend, arhythmisch.

Puls 108—140, weich, arhythmisch. Lungen normal. Grobe Kraft intakt, links stärker als rechts. Geringer Ruhetremor. Bei statischer Innervation choreiforme Unruhe (Instabilität) in den Fingern. Leichter lokomotorischer Tremor, links weniger als rechts. Sehnenreflexe symmetrisch, lebhaft. Kein *Babinski*sches Phänomen. Kein Fussklonus. Kein *Romberg*sches Schwanken. Keinerlei Ataxie. Sprache intakt. Sensibilität intakt.

Rechte Papille grösser als linke. Lichtreaktion links erloschen.

Linke Papille porzellanweiss. Rechte Papille besonders in der temporalen Hälfte abgeblasst. Arterien sehr eng.

Beiderseits Nystagmus, am stärksten bei dem Blick nach rechts. Bei der Konvergenz bleibt das rechte Auge zurück. Strabismus divergens beiderseits.

Intelligenz intakt.

Trotz der ziemlich schweren körperlichen Erscheinungen bleibt die Pat. intellektuell vollständig normal, ihre kortikalen Zentren scheinen ganz intakt zu sein. Sie interessiert sich lebhaft für alles, sie fasst alles rasch auf, spielt mit ihrer Nachbarschaft. In ihrem Gang ist keine Störung vorhanden.

Die Diagnose ist hier nicht leicht. Eine Hirngeschwulst oder ein Hydrocephalus acquisitus ist nach dem ganzen Verlauf wohl ausgeschlossen. Ebenso ist eine meningeale Affektion sehr unwahrscheinlich. Desgleichen fehlt jeder Anhaltspunkt für eine syphilitische Erkrankung. Gegen eine infantile, multiple Sklerose spricht die Schwere der linken Opticuserkrankung. Wir sind daher sehr geneigt eine multiple Gliomatose anzunehmen. Später wird voraussichtlich über den weiteren Verlauf berichtet werden.

Der folgende Fall, der aus der privaten Klientel von Geh.-Rat *Ziehen* stammt, ist von uns ebenfalls als multiple Gliomatose aufgefasst worden. Hier weisen die Symptome jedoch auf einen Hauptherd im Cerebellum. Ich teile ihn hier nur in ganz grossen Umrissen mit.

**3. Fall.** Kind M. 10 Jahre alt, 2 Tanten von mütterlicher Seite hatten an Krämpfen gelitten, sonst keine Belastung. Ein Bruder normal.

Seit der Geburt auf der linken Kopfseite ein Angiom. Geburt selbst normal. Gehen und Sprechen etwas verspätet. Oft Kopfschmerzen. Auf geistigem Gebiete etwas zurückgeblieben. Schon seit dem Kindesalter litt der Patient an Krampfanfällen, ob links oder rechts, können die Eltern nicht genau angeben. Der letzte schwere Anfall war vor ¾ Jahren. Ausserdem leichte Anfälle. Ganz allmählich hat sich eine Gehstörung entwickelt. Die Untersuchung ergibt folgendes:

1. Typische cerebellare Ataxie;
2. Choreiforme Instabilität, namentlich bei statischen Innervationen.

Alles andere intakt.

Auch in diesem Falle hat sich ebenso wie bei dem oben beschriebenen die Erkrankung im frühen Kindesalter entwickelt. Schon sehr früh treten Krampfanfälle und choreiforme Unruhe der Finger auf. Als Hauptsymptom begegnet uns jedoch hier eine typische cerebellare Ataxie. Von multipler Sklerose kann hier wohl kaum die Rede sein, weil alle ihre charakteristischen Symptome fehlen. Zu verwechseln wäre dieser Fall nur etwa mit der hereditären cerebellaren Ataxie „Hérédo-Ataxie cérébelleuse“ *Maries*. Hier, wie dort, Ataxie, hier wie dort statische

Unruhe der Finger und kein *Rombergs*ches Phänomen. Aber der Unterschied zwischen beiden Erkrankungen liegt im anatomischen Befunde. Die Hérédo-Ataxie cérébelleuse beruht auf einer Läsion des Kleinhirnes, das Gliom der Medulla auf der Läsion des verlängerten Markes. Dies ist der essentielle Unterschied, und von diesem Standpunkt aus müssen sich auch die klinischen Symptome differenzieren lassen. Und eine solche Differenzierung ist in der Tat auch möglich. Das wichtigste Symptom der von *Marie* beschriebenen Erkrankung ist die Inkoordination bezw. der eigentümliche schwankende, taumelnde Gang, der so charakteristisch ist, dass, wie *Londe* sagt, dieser Gang allein imstande ist, den Verdacht auf diese Krankheit zu lenken. Ausserdem scheint der Verlauf der Marieschen Krankheit ein ganz anderer zu sein; hier treten im Gegensatz zu der Gliomatose der Medulla oblongata die Störungen zuerst in den unteren Extremitäten und im Rumpf auf, und erst später, nach 1—3 Jahren, werden auch die oberen Extremitäten befallen. Ueberhaupt ist die Progression der Symptome viel langsamer. Aus diesen Gründen dürfte die Annahme einer Gliomatose mit mehr Recht in Erwägung gezogen werden. Auch ein angiomatöser Prozess ist, wie einige Fälle der Literatur lehren, nicht ganz ausgeschlossen.

Nachdem wir alle drei Fälle auseinandergesetzt haben, muss man zu dem Schluss kommen, dass die diffuse Gliomatose im Gebiet des Hinterhirns, auch, wenn sie verhältnismässig selten reine bulbäre Symptome hervorruft, doch einige Eigentümlichkeiten aufweist, welche vielleicht eine vermutungsweise Diagnose gestatten. Dabei können selbstverständlich je nach der anatomischen Lokalisation die Symptome von dem oben gezeichneten Bild vielfach abweichen, und zwar namentlich einmal nach der Seite der Medulla spinalis Symptome auftreten, welche der spinalen Form der multiplen Sklerose klinisch näher stehen, dann aber auch nach der Seite des Kleinhirns, so dass dann leicht Verwechslungen mit der von *Marie* beschriebenen Krankheit vorkommen.

In der Epikrise zu dem 1. Fall habe ich schon über die Aetiologie gesprochen. Selbstverständlich ist es unzulässig, auf der Basis von nur drei Fällen bestimmte Schlüsse zu ziehen. Jedenfalls ist es auffallend, dass in in allen drei Fällen die ersten Krankheitserscheinungen im frühen Kindesalter auftreten. Dies bestätigt den Eindruck, dass eine angeborene Veranlagung vorhanden ist, die Erkrankung also im Sinne von *Möbius* und *Müller* „endogener Natur“ ist und die „zufälligen exogenen“ Momente nur eine sekundäre Rolle, vielleicht die Rolle eines auslösenden Moments für die pathologische Gliawucherung spielen.

Zum Schlusse erfülle ich die angenehme Pflicht, Herrn Geh.-Rat Prof. Dr. *Ziehen*, für die gütige Ueberlassung des klinischen und pathologischen Materials und Unterstützung bei Ausführung der Arbeit meinen Dank auszusprechen.

*Literatur.*

*Borst*, Lehre von den Geschwülsten I.

*Burckhardt*, Ein Fall von multipler Sklerose im Kindesalter. Dissertation, Kiel 1904.

*Collins, Joseph*, Gliom der Medulla oblongata. Deutsche Zeitschr. f. Nervenheilkunde. X. 97.

*Henneberg*, Beitrag zur Kenntnis der Gliome. Arch. f. Psychiatrie. 1898. Bd. 30.

*Jolly*, Ueber einen Fall von Gliom im dorsalen Abschnitt des Pons und der Medulla oblongata. Arch. f. Psychiatrie. Bd. 26.

*Müller, Ed.*, Multiple Sklerose des Gehirns und Rückenmarks. Januar 1907.

*Oppenheim*, Lehrbuch der Nervenkrankheiten. 4. Aufl. 1905.

*Schiffer*, Deutsche medizinische Wochenschrift. 1903. S. 381.

*Schmaus-Sacki*, Pathologische Anatomie des Rückenmarks.

*Schüle*, Weiterer Beitrag zur Hirn- und Rückenmarkssklerose. Deutsches Arch. f. klin. Med. 1871. Bd. 8.

*Schupfer*, Ueber die infantile Herdsklerose. Monatsschr. f. Psych. u. Neurologie. 1902. Bd. 12.

*Sokoloff*, Zwei Fälle von Gliom des zentralen Nervensystems. Deutsches Arch. f. klin. Medizin. 1887. Bd. 41.

*Strümpell*, Krankheiten des Nervensystems.

*Unger*, Ueber multiple inselförmige Sklerose des Zentralnervensystems im Kindesalter. Leipzig und Wien 1887 (hier auch die ältere Literatur).

*Virchow*, Die krankhaften Geschwülste. Vol. II. S. 135.

*Weigert*, Beiträge zur Kenntnis der normalen menschlichen Neuroglia. Frankfurt a. M. 1895.

*Ziehen-Zander*, Anatomie des Nervensystems. 1 und 2.

## Erklärung der Figuren auf Tafel I—II.

**Fig. 1.** *Pal*-Präparat (No. 3). Schwache Vergrösserung. g) Funiculus gracilis diffus von massenhaften Gliafasern durchsetzt; c) kleine zirkumskripte Stelle in dem Funiculus cuneatus, an der keine markhaltigen Nervenfasern vorhanden sind.

**Fig. 2.** *Pal*-Präparat (No. 23). Schwache Vergrösserung, etwa 1,5 mm oberhalb des Schnittes auf Fig. 1 abgebildet. g) Funiculus gracilis wie in Fig. 1; c) zirkumskripte gliomatöse Stelle in dem Funiculus cuneatus.

**Fig. 3.** *Pal*-Präparat (No. 43). Schwache Veränderung. g) Veränderter Funiculus gracilis; p) erweiterter perivasculärer Lymphraum.

**Fig. 4.** *Pal*-Präparat (No. 63.) Schwache Vergrösserung. g) Funiculus gracilis; c) zirkumskripte Stelle in dem Funiculus cuneatus, wo keine markhaltigen Nervenfasern vorhanden sind.

**Fig. 5.** *Pal*-Präparat (No. 83). Schwache Vergrösserung. c) Substantia grisea centralis; a) Fibrae arcuatae internae und erweiterte Blutgefässe; o) untere Olive.

**Fig. 6.** *Pal*-Präparat (No. 103). c) Subst. grisea centralis; o) stark veränderte untere Olive.

**Fig. 7.** *Pal*-Präparat (No. 123). o) Stark veränderte Olivenkerne.

**Fig. 8.** *Pal*-Präparat (No. 148). Schwache Vergrösserung. Hie und da erweiterte Gefässlumina. a) Stark veränderte Olive; b) zwei unveränderte Bündel markhaltiger Nervenfasern im Olivengebiet.

**Fig. 9.** *Pal*-Präparat. Starke Vergrösserung; markhaltige Nervenfasern aus Hauptoliven der Präparate Fig. 8.

**Fig. 10.** *Pal*-Präparat. Starke Vergrösserung. Zirkumskripte Stelle in dem Funiculus cuneatus aus dem Präparat No. 3.

**Fig. 11.** *Bielschowsky*-Färbung. Starke Vergrösserung. Gliazelle aus dem Gebiete der Fibrae arcuatae int.

## Thesen.

I.

Das diffuse Gliom der Medulla oblongata ist nichts anderes als eine spezielle Form der Sklerose der Medulla oblongata.

II.

Das diffuse Gliom beruht auf einer angeborenen Veranlagung.

III.

Exogene Momente spielen bei der diffusen Gliomatose nur eine sekundäre Rolle im Sinn einer Anregung der pathologischen Gliawucherung.

## Lebenslauf.

Georg v. Slatow, Russe. Sohn eines russischen Obersten; griechisch-orthodox, geboren in Taurien am 31. Dezember 1871. Das Reifezeugnis im klassischen Gymnasium erlangt, Stadt Nikolajeff 1893. Von 1893 in militärischen Diensten. 1903 als Artillerie-Hauptmann den Abschied genommen und als Student der Medizin in die Universität Kiew eingetreten. Von 1905 studierte ich in Berlin.

Während meines Studiums besuchte ich die Vorlesungen, Kliniken und Kurse folgender Herren:

In Kiew: *Stephanis*, *Barselowsky*, *Reformatsky*, *Bobrecky*, *Baranezky*, *Kossonogoff*, *Sadowen*, *Tschirjeff*, *Lindemann;*

In Berlin: *Ziehen*, *Orth*, *Waldeyer*, *Hertwig*, *Kraus*, *Hildebrandt*, *Bumm*, *Senator*, *Heubner*, *Lesser*, *Michel*, *Goldscheider*, *Rubner*, *Tierfelder*, *Kopsch*, *Kaiserling*, *Koblanck*, *Olshausen*, *Bier*, *Schmieden* und *Steyerer*.

Allen diesen hochverehrten Herren Lehrern spreche ich meinen ehrerbietigsten Dank aus.

Fig. 1

Fig. 2

Fig. 3

Fig. 4

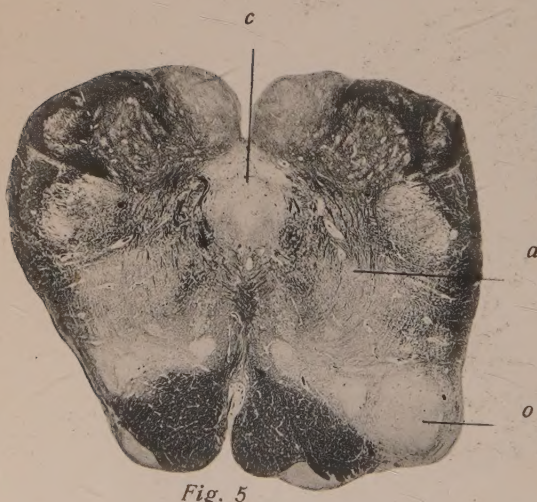


Fig. 5

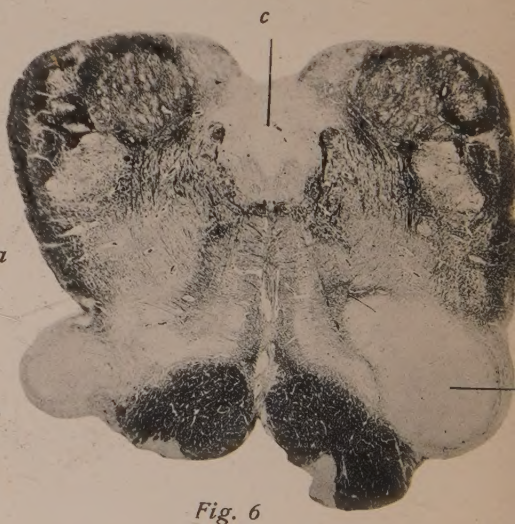


Fig. 6

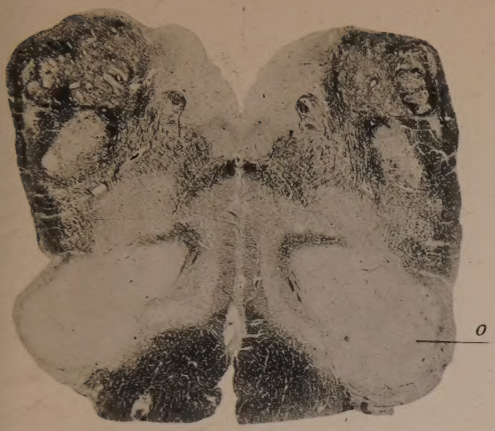


Fig. 7

Fig. 8

Fig. 9



Fig. 10

Fig. 11